

放射線科だより



令和4年12月2日
診療放射線科 徳田 一泰

《手首の骨折》

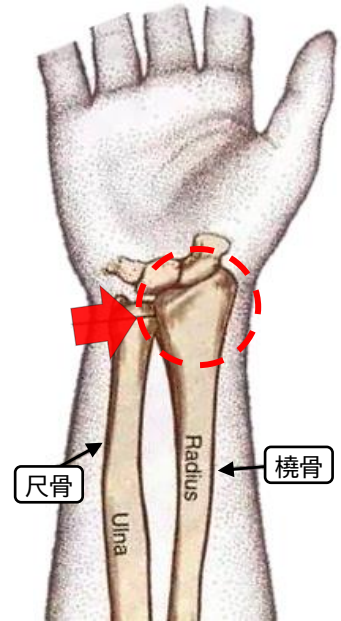
・ 橈骨遠位端骨折

肘から手首までの間を前腕（ぜんわん）と呼び、2本の骨があります。親指側の骨を橈骨（とうこつ）、小指側の骨を尺骨（しゃっこつ）といいます。この橈骨の手首近くで起きた骨折を橈骨遠位端骨折といいます。

橈骨遠位端（右図 赤丸）骨折は、主に転倒して手をついたときに生じる骨折です。

通常はX線検査（レントゲン写真）で手首の骨折を見つけることができます。次に、CT検査の3次元画像などを用いて骨折の状態を多方向から詳しく調べます。さらに、神経やじん帯の損傷が疑われる場合、MRI検査も行われる場合があります。

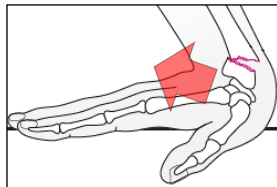
骨折の程度によっては手術が必要になる場合もあります。



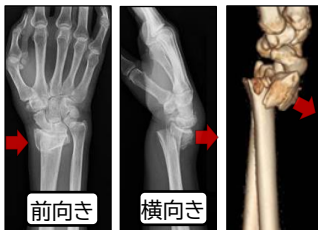
・ 骨折の種類（コーレス骨折とスミス骨折）

コーレス骨折

手のひらをついたとき、手首が反って起こる骨折。手首の骨折で最も多い骨折です。



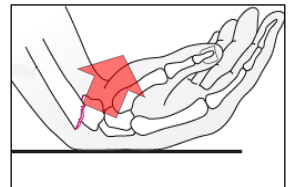
▲手の甲側に橈骨がズれる。



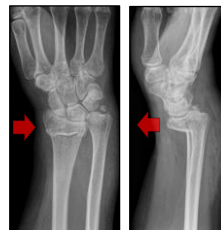▲前向きの写真では骨のズれている方向はわからないため、横向きの写真も必要となります。

スミス骨折

手の甲をついたとき、手首が曲がって起こる骨折。頻度の少ない骨折です。



▲手のひら側に橈骨がズれる。



※ 骨折の種類により治療方法も変わるため、正確な見極めが必要となります。

検査に関する疑問、質問などございましたら

お気軽に検査担当技師までお問い合わせください。