放射線科だより

令和5年 9月1日
診療放射線科　渡辺　隆司

《尿管結石症》

尿管結石症は腎臓内で尿中のミネラル成分が飽和状態となり結晶化、成長してできた結石が、尿管へと移動した際、管内に詰まることで尿の流れが悪くなり、背中～脇腹にかけて激しい痛みや血尿、吐き気などの症状があらわれます。悪化すると腎炎を引き起こし、命にかかわる場合もあります。

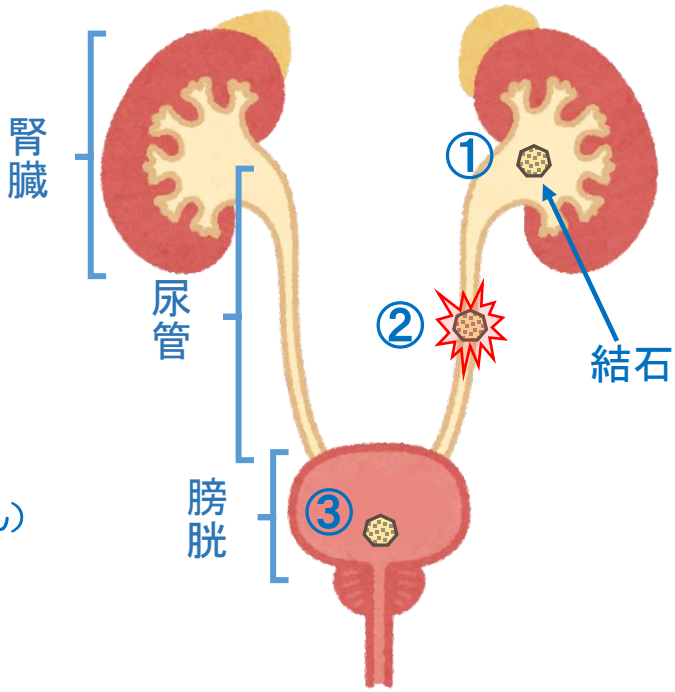

尿管結石症の機序

① 腎臓内で結石が作られます。
（この時点ではほとんど症状はありません）

② 尿管に移動し詰まります。
（激しい痛みにおそわれます）

③ 膀胱内に排石されます。
（症状はおさまり、排尿時に体外へ出ます）

尿管結石症は男性の7人に1人、女性では15人に1人の割合で経験するといわれています。好発年齢は男性が30～50代、女性は50～70代とされています。患者数は増加傾向にあり、要因としては食事、生活環境、年齢、性別、職業、ストレス、遺伝、気候など多岐に及びます。

特に、原因物質の多くを占めるシュウ酸のとりすぎ、塩分のとりすぎ、カルシウム不足、水分不足といった、食事の影響が大きく、注意が必要です。

その他、運動不足や寝たきりの生活、仕事中などに長時間トイレを我慢する、汗をかきやすい夏場など尿が濃縮されやすい環境が続くと、結石ができるリスクは高くなります。

シュウ酸が多く含まれる食材としては、ホウレン草やブロッコリーといった葉野菜、たけのこ、チョコレート、ナッツ類、バナナ、お茶、コーヒーなどがあげられます。ただしこれらの食品には大切な栄養素も多く含まれているので、避けるのではなく、とりすぎないことが大切です。（一般的な調理法、摂取量では問題はありません）

また、シュウ酸はカルシウムと一緒に摂取すると、尿からではなく便から排泄される性質があります。ホウレン草のおひたしに小女子を添えたり、コーヒーや紅茶に牛乳を足すといったレシピは、尿管結石予防の理にかなった食材の組み合わせといえます。

尿管結石症の画像診断にはレントゲンや超音波検査も用いられますが、結石のサイズや位置、成分などの影響を受けにくい、CTによる検査が有効です。

○ 尿管（腎）結石のCT画像

※ CTの画像では、結石は骨と同様に白く描出されます

① 左腎臓の横断像
（足元から見た断面）
腎臓内に結石（赤丸）ができています

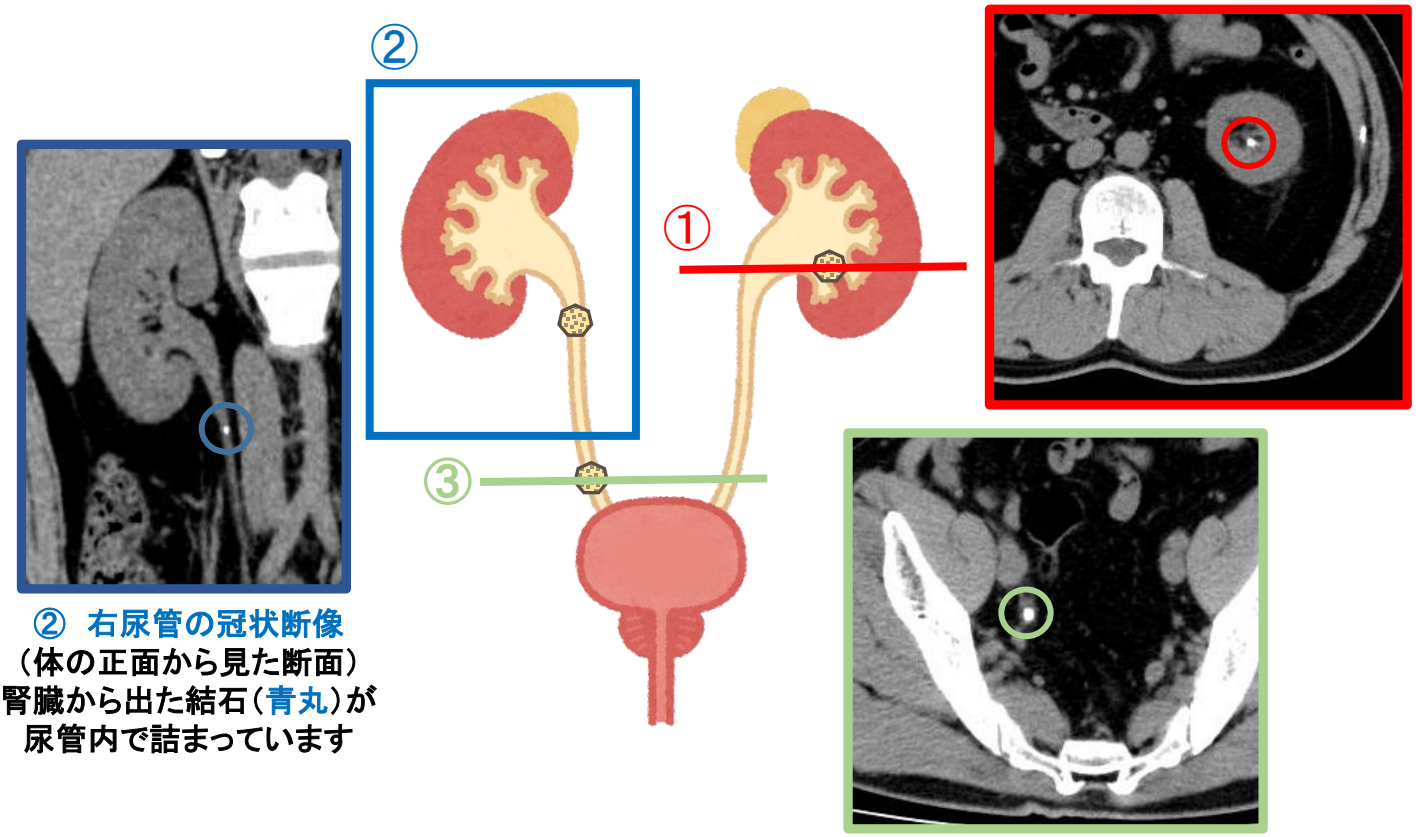

② 右尿管の冠状断像
（体の正面から見た断面）
腎臓から出た結石（青丸）が
尿管内で詰まっています

③ 右尿管の横断像
（足元から見た断面）
尿管内で結石（緑丸）が詰まっています

治療は、結石のサイズが小さい場合（５ミリ以下）は飲水により尿量を増やしたり、適宜に運動することで体内の組織を動かし結石の移動を促すといった生活改善により、ほとんどが自然に排石されます。５～10ミリ程度の結石も多くは生活改善により排石されますが、1か月以上も排石がない場合や、10ミリ以上のサイズで自然排石が困難な場合、また腎炎が疑われる場合には、泌尿器科で超音波やレーザーを使って石を砕くといった、専門的な治療が必要となります。

尿管結石症は一度なってしまうと高い確率で再発します。尿管結石になった人も、なってない人も、普段からの生活習慣を見直し、予防を心掛けることが大切です。

また、背部痛は尿管結石症だけではなく他の病気（動脈瘤・膵臓疾患など）の可能性もありますので、背中に痛みを感じた場合は一度病院の受診をお勧めします。